

Н. С. УРТЕГЕШЕВ

ШОРСКИЕ СОГЛАСНЫЕ ТИПА С ПО СОМАТИЧЕСКИМ ДАННЫМ*
(на материале мрасского диалекта)

Данная работа является второй в серии работ (См. Уртегешев, 2001) по артикуляционным настройкам согласных в мрасском диалекте шорского языка. Материалом исследования в данной статье послужили рентгеносхемы и дентопалатограммы с лингвограммами твёрдо- и мягкорядных настроек следующих глухих фонем: [s]₁, [s]₂, [s]₃, которые выявлены методом морфологического и дистрибутивного анализов, а также методом квазиономимов. При статическом рентгенографировании реализации перечисленных фонем снимались преимущественно в финальной позиции как наиболее удобной для диктора при задержке стационарного участка.

Анализ рентгеносхем и дентопалатограмм с лингвограммами производился по методике, разработанной в ЛЭФИ ИФ СО РАН: с диктора, носителя мрасского диалекта шорского языка (далее – д. КТЯ; см. список дикторов в конце статьи), была снята рентгенограмма нейтрального положения произносительных органов при дыхании через нос в качестве эталона для сопоставления с положениями соответствующих звуков (рис. 1).

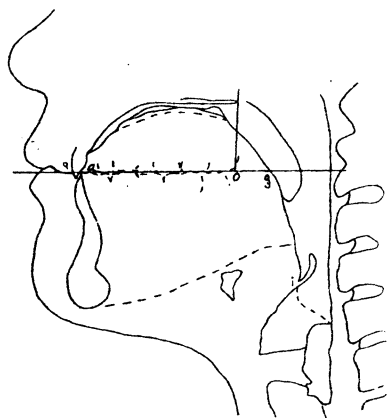


Рис. 1. Нейтральное положение произносительных органов при дыхании через нос, д. КТЯ

Примечание. По классификации относительной высоты нёба, разработанной В. М. Наделяевым (1980, с. 63–65), нёбо у д. КТЯ средневисокое (с), нёбный коэффициент Ср – 40,85 %.

* Работа выполнена при финансовой поддержке комиссии по работе с молодежью РАН (грант № 391 6-го конкурса-экспертизы).

Фонема [s]₁

Фонема [s]₁ реализуется в оттенках двух сингармонических рядов: твёрдорядного «s, z, \bar{s} » и мягкорядного «s', z', \bar{s}' ».

Твёрдорядные звуки типа «s, z»

Твёрдорядные аллофоны типа «s, z» представлены на рентгеносхеме д. КТЯ (рис. 2), на дентопалатограммах и лингвограммах д. ТВФ (рис. 3, 4).

Анализируется интервокальная настройка по рентгеносхеме, д. КТЯ (см. рис. 2). Щелевая преграда образуется между передней частью спинки языка, без небольшого участка, прилегающего к кончику языка ($a^{1/5}$), и лингвальным склоном резцов, передним склоном и гребнем альвеол, индекс $(a^{1/5})^{3/5}$; $^{3/4}45$.

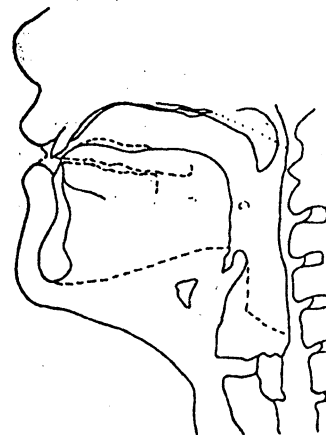


Рис. 2. Рентгенограмма звука « \bar{z} » в словоформе қазың 'берёза', д. КТЯ

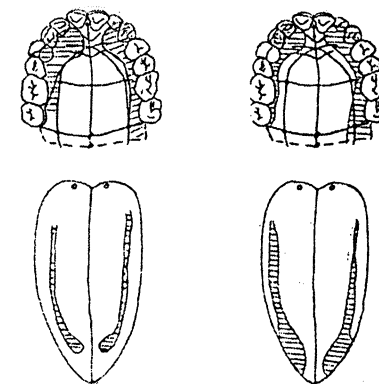


Рис. 3. Дентопалатограмма и лингвограмма звука « \bar{z} » в слове қазың 'берёза', д. ТВФ

Рис. 4. Дентопалатограмма и лингвограмма звука « \bar{s} » в слове нос 'сам', д. ТВФ

Медиальный прогиб отмечается с последней трети передней части спинки языка до первой четверти межзубочной части с максимальным относительным выражением 4,2 % на пограничной зоне передней и средней частей спинки языка. Между передней частью спинки языка, индекс $(a^{1/5})^{2/5}$, и лингвальным склоном верхних зубов, передним склоном альвеол, индекс $^{3/4}34^{1/2}$, констатируется узкая щель. Приподнятое мягкое нёбо не

перекрывает путь в полость носа, что даёт основание говорить о дополнительной назализованной артикуляции. Задняя часть спинки языка – индекс 9 – напряжена и слегка оттянута к первой половине мягкого нёба – индекс 9 (подъём заднеязычной части над остальными частями спинки языка незначительный, что свидетельствует об умеренной степени веляризации), в результате чего между ними образуется щель. Корень языка всей своей поверхностью несколько оттянут к задней стенке фаринкса, в свою очередь, задняя стенка фаринкса слегка напряжена и направлена к поверхности корня языка; при этом поверхность корня языка и задняя стенка фаринкса параллельны друг другу; аналогичные параметры при анализе смычных артикуляций рассматривались как свидетельство фарингализованности настройки, но при интерпретации щелевых согласных данная методика оказалась малопродуктивной. Мышцы ларинкса очень сильно рожжаты, образуя с полостью фаринкса открытую мощную резонирующую «трубу», через которую под большим напором проходит воздушная струя. На основании приведённого описания анализируемому согласному можно дать следующее определение: *щелевой двухфокусный, переднеязычный умереннодорсальный дентально-альвеолярный простой настройки по первому фокусу образования, заднеязычный велярный простой настройки – по второму, умеренновеляризованный назализованный (назализация обусловлена позиционно-комбинаторными условиями) нефарингализованный двухканальный ротово-носовой*. Полный символ в точной фонической транскрипции: « \tilde{z} ($a^{1/3}$)²/₅; ³/₄34¹/₂ ⇔ e; 9».

Дентопалатограмма и лингвограмма, выполненные по д. ТВФ (см. рис. 3), позволяют констатировать следующее: первый артикуляционный фокус находится в передней зоне ротовой полости, локализуясь в виде небольшой щели против центральных резцов под альвеолами (гребнем, задним склоном) – индекс ($a^{1/3}$)¹/₃; 56; второй образуется в результате поднятия межзубочной язычно-заднеязычной части спинки языка – индекс de – к задней зоне твёрдого нёба (крайнезаднетвёрдонёбный) против зуба мудрости (особенно чёткий оттиск зафиксирован по левой стороне) – индекс ($7^{3/5}$)²/₅. Это даёт основание говорить о слабой веляризованной окраске звука «z». Кончик языка и прилегающий к нему участок спинки языка опущены к нижним зубам. За передними верхними резцами образуется небольшой резонатор. В передней зоне твёрдого нёба зафиксированы довольно широкие «мыски». Боковые касания доходят до конца твёрдого нёба, индекс $\Rightarrow 36^{1/9}$; $3^{1/2} // 36^{1/9}$; $35^{3/4}$. На лингвограмме (см. рис. 3) на передней части спинки языка отмечается сужение боковых касаний, отдалённо напоминающих «островки». По описанной настройке твёрдорядный интервокальный оттенок фонемы [s] по д. ТВФ определяется как *щелевой двухфокусный: умереннодорсальный альвеолярный по первому фокусу образования, междузубочной язычно-заднеязычный крайнезаднетвёрдонёбный*

– по второму, веляризованный ротовый. В точной фонической транскрипции имеет следующий индекс: « \tilde{z} ($a^{1/3}$)¹/₃; 56; ⇔ de; ($7^{3/5}$)²/₅ $\Rightarrow 36^{1/9}$; $3^{1/2} // 36^{1/9}$; $35^{3/4}$ ».

Обобщённые данные рентгенографирования, дентопалатографирования и лингвографирования позволяют определить твёрдорядные варианты исследуемой фонемы как *согласные щелевые двухфокусные: умереннодорсальные дентально-альвеолярные по первому фокусу образования, заднеязычные заднетвёрдонёбно-начальномягконёбные или средненёбные – по второму, умеренновеляризованные нефарингализованные ротовые – [z̃]*.

Мягкорядные аллофоны типа «s', z'»

Мягкорядные аллофоны типа «s', z'» фонемы [s], представлены на рентгеносхеме д. КТЯ (рис. 5) и на дентопалатограммах и лингвограммах д. ТВФ (рис. 6, 7).

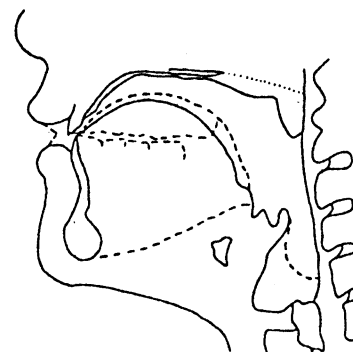


Рис. 5. Рентгенограмма звука « \tilde{z} » в словоформе кес 'режь', д. КТЯ

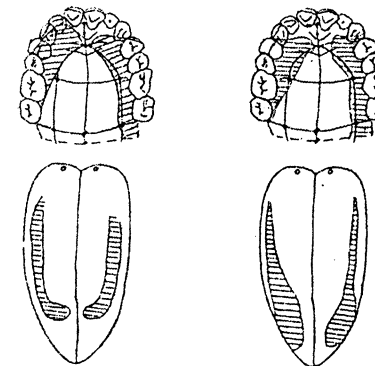


Рис. 6. Дентопалатограмма и лингвограмма звука « \tilde{z} » в словоформе кес ($a^{1/3}$)¹/₃; 56; $\Rightarrow 36^{1/9}$; $3^{1/2} // 36^{1/9}$; $35^{3/4}$ в словоформе 'режь', д. ТВФ
Рис. 7. Дентопалатограмма и лингвограмма звука « \tilde{z} » в словоформе изиг 'жара', д. ТВФ

По данным рентгенографирования, у д. КТЯ (см. рис. 5) активным преградообразующим органом при артикулировании финального согласного \tilde{s} ' является передняя часть спинки языка – индекс ($a^{1/3}$)²/₅. На этом участке спинки языка констатируется прогиб, свидетельствующий о желобообразной настройке активного органа (максимальная величина прогиба на заднеязычно-верхнекорнеязычной части языка составляет 9,9% I_{const}). Этот желобок, образованный за счёт латеральных участков передней части

спинки языка, локализован по пассивному органу на второй трети верхних резцов до заднего склона альвеол – индекс $2/346$. В данной настройке среднеязычно-межзубочная часть спинки – индекс $1/4dc1/4$ приподнята над остальными частями спинки к последней трети передней части твёрдого нёба – индекс $1/378$, что свидетельствует о сильной степени палатализации согласного. Средняя часть поверхности корня языка напряжена и направлена к задней стенке фаринкса, в свою очередь, задняя стенка фаринкса в верхней своей части слегка оттянута к поверхности корня языка, что могло бы дать основание для констатации слабой степени фарингализации, но, как показывают экспериментальные данные, при исследовании щелевых согласных следует исходить из иных принципов квалификации соматических данных. Стенки ларинкса расширились, образуя с полостью фаринкса большой мощный резонатор, через который без особого препятствия проходит воздушная струя. Поднятое мягкое нёбо полностью перекрывает путь в полость носа, обеспечивая ртовый выход воздушной струи. Анализ рентгенограммы по д. КТЯ позволяет дать исследуемому оттенку фонемы [s]₁ следующее определение: *согласный щелевой однофокусный простой настройки переднеязычный сверхсильнодорсальный дентально-альвеолярный нефарингализованный умереннопалатализованный ртовый*. В точной фонической транскрипции имеет следующий индекс: «s' (a^{1/3})^{2/3}; ^{3/4}46».

При анализе дентопалатограммы и лингвограммы по д. ТВФ (см. рис. 6) активным преградообразующим органом при продуцировании финального согласного s' является передняя часть спинки языка – индекс (a^{5/7})^{1/7}. Пассивным органом выступает задний склон альвеол – индекс $1/267$. Боковые касания доходят до конца твёрдого нёба слева, до зуба мудрости – справа, расширяясь в средне-задней зоне твёрдого нёба против премоляров – индекс $\Rightarrow 36; 3\downarrow // 36^{1/6}, 36^{1/16}$, что свидетельствует о более высоком подъёме боков средней части спинки языка, обеспечивающем акустический эффект смягчения. По описанной настройке ауслатный оттенок определяется как *согласный щелевой однофокусный сверхслабодорсальный альвеолярный умереннопалатализованный ртовый*. В точной фонической транскрипции настройка имеет следующий индекс: «s' (a^{5/7})^{1/7}; $1/267$; $\Rightarrow 36; 3\downarrow // 36^{1/6}, 36^{1/16}$ ».

Исходя из данных рентгенографирования, дентопалатографирования и лингвографирования, мягкорядным оттенкам фонемы [s]₁ можно дать следующее определение: *согласные щелевые однофокусные сильнодорсальные дентально-альвеолярные нефарингализованные ртовые – [s']*.

Данные дентопалатографирования, полученные от д. ТВФ (см. рис. 3, 4, 6, 7; рис. 8–11) по аллофонам двух сингармонических рядов фонемы [s]₁, позволяют сделать следующие обобщения: 1) у мягкорядных оттенков впереди под альвеолами напротив резцов резонатор больше (см. рис. 6, 7, 10, 11), чем у твёрдорядных (см. рис. 3, 4, 8, 9); 2) у мягкорядных звуков пре-

градообразующая щель в передней зоне твёрдого нёба уже, чем у твёрдорядных (см. рис. 3, 4, 8, 9); 3) у мягкорядных оттенков (см. рис. 6, 7, 10, 11) площадь касания боковых линий в средне-задней зоне твёрдого нёба больше, чем у твёрдорядных (см. рис. 3, 4, 8, 9), что свидетельствует о более высоком подъёме средней части спинки языка, обеспечивающем акустический эффект смягчения; 4) в мягкорядных словоформах у аллофонов фонемы [s] (см. рис. 6, 7, 10, 11) боковые касания начинаются на уровне 1-го премоляра по обеим сторонам твёрдого нёба, доходя до его конца слева, до зуба мудрости – справа (см. рис. 6, 7, 10, 11); у твёрдорядных (см. рис. 3, 4, 8, 9) боковые касания начинаются с первого латерального резца, в остальном наблюдается схожая картина; 5) у мягкорядных звонких оттенков (см. рис. 7, 11) площадь касания боковых линий больше, чем у твёрдорядных звонких (см. рис. 3, 8, 9), а также чуть больше, чем у мягкорядных глухих (см. рис. 6, 10): z' > s' > ž > š.

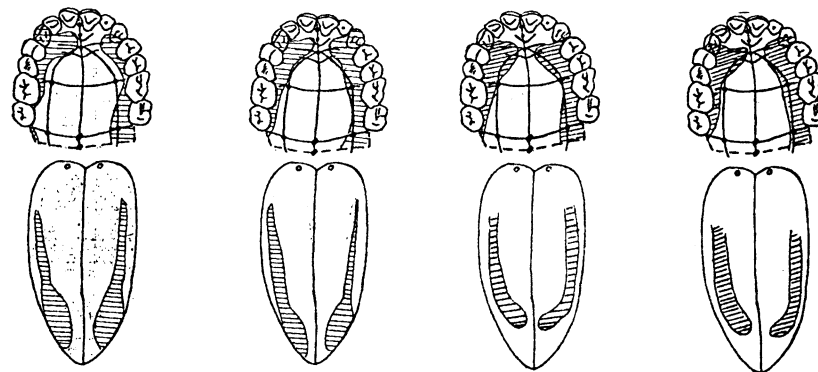


Рис. 8. Дентопалатограммы и лингвограммы. Звук «ž (a^{3/7})^{4/7}; (S^{1/5})^{4/5} ⇔ de; (7^{1/2})^{1/2}; $\Rightarrow 35^{1/2}; 3 // 35, 36^{1/8}$ » в словоформе *азак* 'нога', по д. ТВФ

Рис. 9. Дентопалатограммы и лингвограммы. Звук «ž (a^{1/4})^{1/2}; (S^{1/5})^{3/5} ⇔ de; (7^{1/5})^{1/5}; $\Rightarrow 35^{3/4}; 35 // 35^{3/4}, 36^{1/10}$ » в словоформе *узу* 'спи!', по д. ТВФ

Рис. 10. Дентопалатограммы и лингвограммы. Звук «š (a^{3/5})^{1/5}; 67^{1/4}; $\Rightarrow 36^{2/5}; 35 // 36^{1/3}, 36^{1/7}$ » в словоформе *ус* 'рысь', по д. ТВФ

Рис. 11. Дентопалатограммы и лингвограммы. Звук «z' (a^{3/5})^{1/5}; 1/367^{1/4}; $\Rightarrow 36^{1/3}; 35^{1/5} // 36^{1/6}, 36^{1/8}$ » в словоформе *узу* 'рысь (его)', по д. ТВФ

Итак, результаты соматических методов исследования позволяют дать следующее определение рассматриваемой фонеме [s]₁: *согласная щелевая двухфокусная в твёрдорядных словоформах и однофокусная в мягкорядных, дорсальная дентально-альвеолярная, межзубочно-заднеязычная*

средненёбная – по 2-му фокусу у твёрдорядных, нефарингализованная ротовая – [s].

Фонема [s]₂

Фонема [s]₂ также представлена двумя рядами оттенков: твёрдорядным [ʰs: «ʰs:»] и мягкорядным [ʰs': «ʰs':»].

Твёрдорядные фоны типа «ʰs:»

Настройки ауслатных оттенков даны по рентгеносхеме д.КТЯ (рис. 12), по дентопалатограммам и лингвограммам д.ТВФ (рис. 13–15).

По данным *рентгенографирования*, при настройке финального поствокального оттенка (см. рис. 12) активным артикулирующим органом является небольшой, несколько отстоящий от кончика языка участок передней части спинки – индекс $(a^{1/3})^{1/3}$, образующий между собой и лингвальным склоном верхних резцов и передним склоном альвеол – индекс $^{2/3}34^{4/5}$ – узкую щель. Констатируется также небольшой подъём второй половины средней части спинки языка к предпоследней доле переднего склона твёрдого нёба – индекс $(b^{1/2})^{1/2}$; $(6^{3/5})^{1/5}$. Констатируется оттянутое состояние средней части поверхности корня языка к задней стенке фаринкса без взаимного выпячивания задней стенки фаринкса к поверхности корня языка, однако отмечается напряжённая втянутость задней стенки фаринкса в сторону, противоположную от поверхности корня языка, чем и достигается эффект фарингализации. Незначительный медиальный прогиб имеет прерывистый характер: начало прогиба – со второй половины передней части спинки языка по первую половину средней части с максимальным углублением в 3,2 % I_{const} на переднеязычно-среднеязычной части спинки. Медиальный прогиб вновь продолжается начиная с последней пятой доли средней части спинки языка до первой половины верхней части поверхности корня языка; максимальный прогиб на задней части спинки языка 3,1 % I_{const} . Начало последнего участка медиального прогиба со второй половины средней части поверхности корня языка до точки *i*; максимальное углубление 6,4 % I_{const} . В данной настройке напряжённая межзубноязычно-заднеязычная часть спинки языка – индекс $^{1/6}de^{1/4}$ – направлена к первой половине мягкого нёба – индекс $(8)^{1/2}$ – обуславливая эффект слабой веляризации. Язычок, отодвинутый к задней стенке фаринкса, плотно перекрывает путь в полость носа, обеспечивая ротовый выход воздушной струи. Мышцы ларинкса сильно расширены, создавая тем самым большой резонатор с фарингальной частью глотки. Анализ рентгеносхемы по д.КТЯ позволяет определить рассматриваемый аллофон как *согласный щелевой двухфокусный: переднеязычный умереннодорсальный дентально-альвеолярный проточный настройки – по первому фокусу образования, межзубноязычно-заднеязычный велярный комбинированной настройки – по второму, сильно веляризованный фарингализованный ненализированный ротовый.*

В точной фонической транскрипции имеет следующий индекс: «ʰs̥ $(a^{1/3})^{1/3}$; $^{2/3}34^{4/5} \Leftrightarrow ^{1/6}de^{1/4}$; $89^{1/2}$ ».

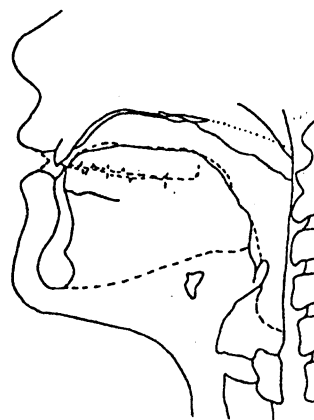


Рис. 12. Рентгеносхема звука «š̥» в словоформе *ac* 'мало', д.КТЯ

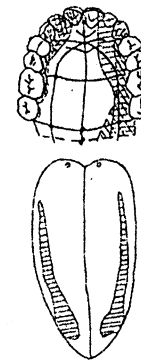


Рис. 13. Дентопалатограмма и лингвограмма. Звук «š̥» в словоформе *ac* 'мало', д.ТВФ

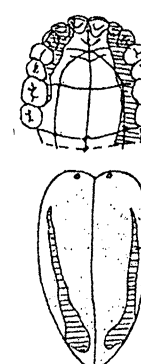


Рис. 14. Звук «š̥» $(a^{1/4})^{1/2}$; $35 \Leftrightarrow de$; $(7^{4/5})^{1/5}$; 35 ; $0 // 35^{1/2}$, $\Rightarrow 35$; $0 // 36^{1/3}$, $36^{1/4}$ в словоформе *cap* 'рукоятка', д.ТВФ

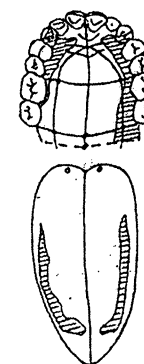


Рис. 15. Звук «š̥» $(a^{2/5})^{1/5}$; $(5^{1/4})^{1/2} de$; $(7^{2/5})^{3/5}$; $\Rightarrow 35$; $0 // 36^{1/3}$, $36^{1/4}$ в словоформе *асы* 'макоятка', д.ТВФ

Дентопалатограмма и лингвограмма, выполненные по д.ТВФ (см. рис. 13), позволяют констатировать почти идентичную настройку конечного звука (см. рис. 12). Активным артикулирующим органом выступает передняя часть спинки языка, индекс $(a^{1/3})^{1/3}$. Пассивным – лингвальный склон верхних резцов, передний склон, гребень, задний склон альвеол, индекс $35^{1/3}$, т. е. преградообразующий фокус находится в передней зоне твёрдого нёба, локализуясь в виде щели против центральных резцов. Ротовой резонатор постепенно сужается по направлению к выходу. Против зуба мудрости (особенно по левой стороне) отмечается второй артикуляционный фокус: боковые полосы на крайнезаднетвёрдонёбной части более широкие, чем на остальных, что свидетельствует о дополнительной веляризованной окраске данного согласного (индекс de ; $(7^{4/5})^{1/5}$), а также указывает на наличие второго заднего фокуса артикуляции. По длине боковые полосы касания разные: справа касание доходит до второго моляра, слева – до конца твёрдого нёба. По ширине левая полоса касания больше правой, особенно в задней зоне твёрдого нёба, индекс $\Rightarrow 35$; $0 // 36^{1/3}$; $36^{1/4}$. По описанной

настройке финальный оттенок определяется как *согласный щелевой двухфокусный: умереннодорсальный дентально-альвеолярный по первому фокусу образования, межзубноязычный крайнезаднетвёрдонёбный – по второму, веляризованный ртовый*. В точной фонической транскрипции имеет следующий индекс: « \underline{s} ($a^{1/3}$) $^{1/3}$; $35^{1/3} \Leftrightarrow d$; ($7^{1/5}$) $^{1/5}$; $\Rightarrow 35$; $0 // 36^{1/3}$; $36^{1/4}$ ».

Разные финальные реализации фонемы [s]₂, по данным рентгенографирования, дентопалатографиования и лингвографиования, позволяют дать твёрдорядным оттенкам следующее определение: *согласные щелевые двухфокусные: умереннодорсальные дентально-альвеолярные по первому фокусу образования, межзубноязычные крайнезаднетвёрдонёбные – по второму, слабовеляризованные ртовые – [s̄]*.

Мягкорядные фонемы типа « s' »

К сожалению, данные оттенки представлены только дентопалатограммами и лингвограммами, д. ТВФ (рис. 16) и д. ЧЛК (рис. 17).

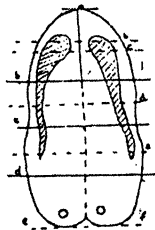
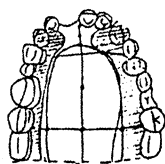
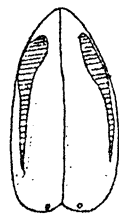



Рис. 16. Дентопалатограмма и лингвограмма звука « s '» в словоформе *seп* 'карман', д. ТВФ
Рис. 17. Дентопалатограмма и лингвограмма звука « s'' '» в словоформе *seп* 'карман', д. ЧЛК

Рассматривается анлаутная настройка по *дентопалатограмме* и *лингвограмме*, д. ТВФ (см. рис. 16). Щелевая преграда констатируется в передней зоне твёрдого нёба под альвеолами против центральных резцов – индекс $45^{1/2}$. Активным артикулирующим органом выступает передняя часть спинки языка – индекс ($a^{1/3}$) $^{1/3}$. Боковые касания с обеих сторон доходят до конца твёрдого нёба, начинаясь с бокового резца. С обеих сторон боковые полосы имеют относительно ровное расширение с некоторым выпячиванием в задней зоне твёрдого нёба против моляров – индекс $\Rightarrow 35^{2/3}$; $35^{1/5} // 35$; $36^{1/4}$, что свидетельствует о более высоком подъёме среднеязычно-межзубноязычной части спинки языка, обеспечивающем акустический

эффект смягчения и даёт основание констатировать второй артикуляционный фокус. Косвенно отмечается оттянутость языка. По описанной настройке анлаутный оттенок определяется как *согласный щелевой двухфокусный: умереннодорсальный альвеолярный по первому фокусу образования, среднеязычно-межзубноязычный начальнезаднетвёрдонёбный – по второму, ртовый*. В точной фонической транскрипции имеет следующий индекс: « $\underline{s'}$ ($a^{1/3}$) $^{1/3}$; $45^{1/2} \Leftrightarrow cd$; ($7^{1/5}$) $^{1/5}$; $\Rightarrow 35^{2/3}$; $35^{1/5} // 35$; $36^{1/4}$ ».

У д. ЧЛК (см. рис. 17) активным преградообразующим органом при продуцировании начального превокального согласного « s' » является передняя часть спинки языка – индекс ($a^{1/3}$) $^{1/3}$. Пассивным органом выступает гребень и задний склон альвеол – индекс 56. Боковые касания с обеих сторон доходят до конца твёрдого нёба, начинаясь с последней трети боковых резцов. С обеих сторон боковые полосы имеют относительно ровное расширение с небольшим выступом против моляров по левой стороне – индекс $\Rightarrow 35^{1/3}$; $35 // 35^{1/4}$; $36^{1/7}$, что косвенно может свидетельствовать о более высоком подъёме среднеязычно-межзубноязычной части спинки языка, обеспечивающем акустический эффект смягчения, а также об оттянутости тѐльца корня языка к задней стенке фаринкса. По описанной настройке начальный превокальный аллофон определяется как *согласный щелевой двухфокусный: умереннодорсальный альвеолярный по первому фокусу образования, среднеязычно-межзубноязычный начальнезаднетвёрдонёбный – по второму, ртовый*. В точной фонической транскрипции имеет следующий индекс: « $\underline{s''}$ ($a^{1/3}$) $^{1/3}$; $56 \Leftrightarrow cd$; $78^{2/3}$; $\Rightarrow 36^{1/3}$; $35 // 35^{1/4}$; $36^{1/7}$ ».

Исходя из данных дентопалатографиования и лингвографиования по дикторам ТВФ и ЧЛК, мягкорядным оттенкам фонемы [s]₂, можно дать следующее определение: *согласные щелевые двухфокусные: умереннодорсальные альвеолярные по первому фокусу образования, среднеязычно-межзубноязычные твёрдонёбные – по второму, ртовые (к сожалению, констатация фарингализации по дентопалатограмме и лингвограмме невозможна) – [s̄]*.

Данные *дентопалатографиования* оттенков фонемы [s]₂, полученные от д. ТВФ (см. рис. 13–16) и д. ЧЛК (рис. 18), позволяют сделать следующие обобщения: 1) 1-й артикуляционный фокус находится в передней половине ротовой полости, локализуясь в виде щели против центральных резцов; 2) у всех аллофонов данной фонемы щель средней ширины; 3) у ауслаутных (см. рис. 13) и анлаутных (см. рис. 14, 16) оттенков данной фонемы ртовый резонатор постепенно сужается по направлению к выходу, степень сужения его варьирует в зависимости от позиции: у аслаутного твёрдорядного (см. рис. 13) щель уже, чем у анлаутного (см. рис. 14); у первого сужение локализуется на латеральных резцах, у последнего – по медиальным; 3) площадь касания боковых линий варьируется в зависимости от сингармонического ряда, от особенностей строения твёрдого нёба

(Золотарева, Топоров, 1968; с. 188, 189); 4) интервокальный оттенок соответствует звонким оттенкам фонемы [s]₂, но облигаторно всегда глухой; 5) площадь касания боковых линий у интервокального оттенка (см. рис. 15) чуть меньше, чем у других реализаций, из-за оттянутости корпуса корня языка назад; 6) под альвеолами напротив резцов констатируется широкий резонатор, влияющий на акустический эффект аллофонов данной фонемы; 7) если не учитывать незначительные погрешности, у всех оттенков фонемы [s]₂ на линвограммах касания одинаковые, исключение составляет интервокальный аллофон (см. рис. 15): отпечаток напоминает «клюку», а на дентопалатограмме только этот аллофон имеет касание в виде заостренных в месте сужения «островков».

Подводя итог исследования соматических данных разных звуковых настроек по двум сингармоническим рядам, исследуемой фонеме [s]₂ можно дать следующее определение: *согласная щелевая двухфокусная: умеренно-дорсальная денально-альвеолярная по первому фокусу образования, (среднеязычно-межзубочная) твёрдонёбная – по второму, фарингализованная ртовая – [s]*.

Фонема [s]₃

Фонема [s]₃ представлена оттенками, свойственными обоим сингармоническим рядам «s^c, s^{vc}, s̄^c».

Твёрдорядные и мягкорядные аллофоны типа [s^c]

Настройки ауслатных оттенков описаны по рентгенограмме д. КТЯ (рис. 18), по дентопалатограмме с линвограммой д. ТВФ (рис. 19).

Анализируется финальная настройка по рентгенограмме, д. КТЯ (см. рис. 18). Щелевая преграда образуется между передней частью спинки языка без небольшого участка, прилегающего к кончику языка – индекс $(a^2/s)^{1/4}$ и лингвальным склоном верхних резцов – индекс $(2^{1/6})^{2/3}$. Медиальный прогиб имеет волнообразный характер. Первая волна: прогиб в максимальном относительном выражении на переднеязычно-среднеязычной части спинки языка составляет 4,2 % l_{const} . Первая половина средней части спинки языка слегка приподнята к последней четвертой доле передней части твёрдого нёба – индекс $(b)^{1/2}$; $(6^3/4)^{1/4}$. Вторая волна: медиальный прогиб в максимальном относительном выражении на межзубочной-заднеязычной части спинки языка – 8,5 % l_{const} . Межзубочная часть спинки языка слегка приподнята ко второй трети задней части спинки языка – индекс $(c^{1/4})^{1/2}$; $(7^{1/3})^{1/3}$, обуславливая эффект слабой палатализации. Третья волна: медиальный прогиб в максимальном относительном выражении на нижней части поверхности корня языка составляет 7,8 % l_{const} . Вторая половина мягкого нёба слегка смыкается с задней стенкой фаринкса, обеспечивая одноканальный ротовой выход воздушной струи. Мышцы ларинкса сильно расширены, создавая большой резонатор с фарингальной частью

полости глотки. Анализ рентгенограммы по д. КТЯ позволяет определить рассматриваемый аллофон как *согласный переднеязычный умереннодорсальный денально-альвеолярный сверхслабопалатализованный щелевой ртовый*. В точной фонической транскрипции имеет следующий индекс: « s^c (a^2/s)^{2/5}; $1/246$ ».

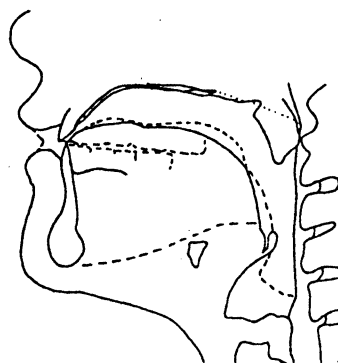


Рис. 18. Рентгенограмма звука « s^c » в словоформе ac 'вешай!', д. КТЯ

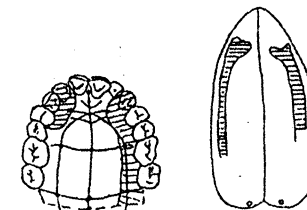


Рис. 19. Дентопалатограмма и линвограмма звука « s^c » в словоформе ac 'вешай!', д. ТВФ

Дентопалатограмма и линвограмма, выполненные по д. ТВФ (см. рис. 19), показывают, что артикуляционный фокус находится в передней зоне нёбного свода, локализуясь в виде широкой щели против центральных резцов под альвеолами (гребень, задний склон), – индекс $5^{1/2}$. Активным органом выступает передняя часть спинки языка – индекс $(a^3/s)^{1/5}$. «Мыски» как таковые не зафиксированы. Боковые касания неоднородны как по ширине, так и по длине. Правая полоса начинается с конца бокового резца до конца твёрдого нёба, левое – с бокового резца до конца первого премоляра – индекс $\Rightarrow 35^{1/2}$; $0 // 36$; $36^{1/5}$. По данным дентопалатографирования не представляется возможным определить степень палатализованности исследуемого звука.

Косвенные данные позволяют предположить, что поверхность корня языка неравномерно оттянута назад, кончик языка опущен к нижним зубам, а между верхними резцами и какой-то передней частью спинки языка образуется плоская щель (что подтверждается рентгенограммой, приведенной на рис. 18). Звук произносится при вялой артикуляции. По описанной настройке финальный оттенок фонемы [s]₁ определяется как *согласный не-*

реднеязычный щелевой умереннодорсальный дентально-альвеолярный ротовой. В точной фонической транскрипции имеет следующий индекс: « $\xi^c (a^3/5)^{1/5}; 5^{1/2} \Rightarrow 35^{1/2}; 0 // 36; 36^{1/5}$ ».

Данные дентопалатографики оттенков фонемы [s], д. ТВФ (см. рис. 19; рис. 20–23) позволяют сделать следующие обобщённые выводы: 1) артикуляционный фокус находится в передней половине ротовой полости под альвеолами, локализуясь в виде щели против резцов; 2) ротовой резонатор постепенно увеличивается по направлению к выходу, степень увеличения варьирует в зависимости от позиции: в интервокальной больше (см. рис. 22, 23), чем в финальной (см. рис. 19, 20) и начальной (см. рис. 21) позициях; 3) как у мягкорядных (см. рис. 23), так и у твёрдорядных (см. рис. 19–22) оттенков щель фокуса очень широкая; 4) у ауслаутных аллофонов (см. рис. 19, 20) боковые касания по правой стороне короче, чем у остальных оттенков; 5) «островки» касания языка незначительные или вообще отсутствуют; 6) резонатор за зубами отсутствует; 7) у интервокальных аллофонов (см. рис. 22, 23) отмечается некоторый намёк на второй задний фокус (веляризацию), связанный с продольно-медиальным прогибом на междуточноязычно-заднеязычной части спинки языка.

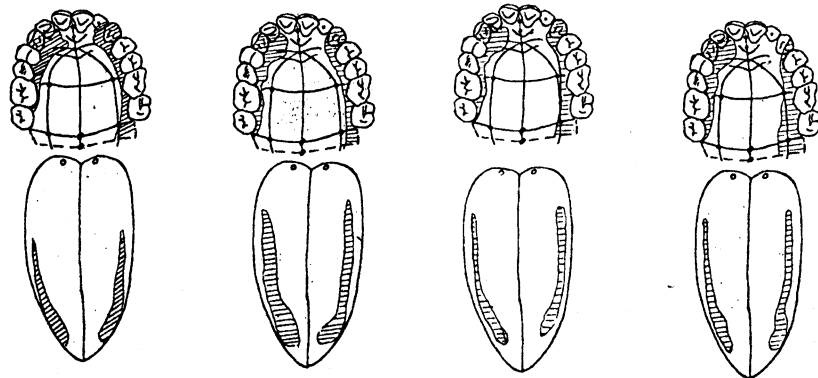


Рис. 20. Дентопалатограммы и лингвограммы. Звук « $\xi^c (a^3/10)^3/5; (5^1/3)^1/3; \Rightarrow 35^1/3; 0 // 35, 35^1/3$ » в словоформе *ас* 'горностай', д. ТВФ
 Рис. 21. Дентопалатограммы и лингвограммы. Звук « $\xi^c (a^3/7)^4/7; 3/4 5^1/2; \Rightarrow 35; 35^1/3 // 35^1/6, 35^1/3$ » в словоформе *сарын* 'песня', д. ТВФ
 Рис. 22. Дентопалатограммы и лингвограммы. Звук « $s^c (a^1/2)^1/6; (5^1/3)^1/3; \Rightarrow 35^1/4; 3^2/3 // 3^2/3, \Rightarrow 35; 35 // 35, 36$ » в словоформе *аза* 'вешая', д. ТВФ
 Рис. 23. Дентопалатограммы и лингвограммы. Звук « $s^c (a^2/5)^1/5; (5^1/4)^1/2; \Rightarrow 35; 35 // 35, 36^1/4$ » в словоформе *эзе* 'Да!', д. ТВФ

Данные рентгенографирования, дентопалатографики и лингвографирования позволяют определить фонему [s^c], а также её аллофоны следующим образом: *согласная щелевая однофокусная переднеязычная умереннодорсальная дентально-альвеолярная слабopalатализованная ротовая* – [s^c].

Общие выводы по соматическим данным таковы:

1) характерный свистящий акустический эффект при образовании аллофонов рассмотренных выше фонем обеспечивается следующей типичной настройкой: кончик языка располагается у нижних резцов; между передней частью спинки языка, без небольшого участка, прилегающего к кончику языка, и передними верхними резцами – альвеолами – образуется узкая щель; стенки ларинкса расширены, образуя с полостью фаринкса большой мощный резонатор, через который без особого препятствия проходит воздушная струя;

2) все реализации фонем типа [s] – согласные дорсальные дентально-альвеолярные либо дорсальные дентально-альвеолярные только по первому фокусу;

3) констатируется уменьшение ширины щели при реализации рассматриваемых фонем в следующей последовательности [s^c] > [ʔs] > [s];

4) фиксируется отдалённость передней части спинки языка от передних резцов в настройках оттенков фонем типа [s] в следующей последовательности: s', z', ʔs: (только интервокальный) > z > ʔs > s^c > ʔs: > ʔs:; локализация передней части спинки языка при этом следующая: передняя часть твёрдого нёба (s', z', ʔs:) > задний склон альвеол (z) > гребень альвеол (s) > передний склон альвеол, частично зубы (s^c) > резцы, передний склон, гребень альвеол (ʔs:) > режущая поверхность – задний склон альвеол (ʔs:);

5) отмечается уменьшение резонатора между языком и передними резцами в следующей последовательности: s', z' > z > s, постдентальный резонатор отсутствует у следующих звуков – s^c, ʔs:, ʔs;

6) сравнение настроек фонемы [ʔs] с оттенками других фонем свидетельствует о большей длине боковых касаний на отпечатках реализаций фонемы [ʔs];

7) аллофоны типа «s̄» и «s'» фонемы [s], а также варианты «ʔs̄» и «ʔs'» фонемы [ʔs] различаются по типу дополнительной артикуляции – веляризованный / palатализованный, или, иначе, по типу второго фокуса – среднеязычный или заднеязычный;

8) оттенок «s̄» фонемы [s] и фон «ʔs̄» фонемы [ʔs], кроме фарингализации, различаются разной степенью веляризации – умеренновеляризованный / слабвеляризованный;

9) аллофон «s'» фонемы [š̥] и фон «ʔs'» фонемы [ʔš̥] отличаются от оттенков фонемы [s̥^c] по степени палатализованности – умереннопалатализованная / слабопалатализованная;

10) реализации фонем [s] и [ʔ š̥] различаются между собой по типу дополнительной артикуляции – фарингализованная / нефарингализованная;

11) фонема [s̥^c] отличается от двух других – [š̥] и [ʔ š̥] – тем, что реализуется в оттенках, характерных для обоих сингармонических рядов, при этом всегда обладает слабой степенью палатализации.

Автор статьи приносит глубокую благодарность **Е. Д. Фастыковской**, д-ру мед. наук, проф., зав. кафедрой рентгенологии Новокузнецкого государственного института усовершенствования врачей; **С. Б. Дировской**, лаборанту кафедры рентгенологии ГИДУВа Новокузнецка; дикторам **Т. Я. Кастаракowej (Антонкиной) (КТЯ)** (пос. Усть-Мрассу), **В. Ф. Толтаевой (ТВФ)** (пос. Ключевой), **Л. К. Чистобаевой (Шмаркиной) (ЧЛК)** (Мыски), **В. Ф. Уртегешевой** (пос. Бородино), **Р. В. Кусургашевой** (пос. Чувашка).

БИБЛИОГРАФИЧЕСКИЙ СПИСОК

ЗОЛОТАРЁВА Т. В., ТОПОРОВ Г. Н. Хирургическая анатомия головы. М., 1968.

НАДЕЛЯЕВ В. М. Артикуляционная классификация гласных // Фонетические исследования по сибирским языкам: Сб. науч. тр. Новосибирск, 1980.

УРТЕГЕШЕВ Н. С. Шорские согласные типа л по соматическим данным (на материале мрасского диалекта) // Вестн. Хакас. гос. ун-та им. Н. Ф. Катанова. Сер. языкознания. Абакан, 2001. Вып. 2. С. 17–23.